

# 自制骨水泥塑形模具在股骨肿瘤大段骨缺损中的应用

王 斌, 朱 忠, 陈海啸, 林 列, 马 毅, 徐国成, 章文杰, 孙丽娜

**摘要:** 目的 探讨保肢手术中应用自制骨水泥注入式管状骨塑形模具修复股骨大段骨缺损的疗效。方法 自制骨水泥注入式管状骨塑形模具修复股骨大段骨缺损 5 例。取普通无菌塑料注射器 3 副, 第 1 副截取 3/4 管径作为管状模具主体, 套入股骨缺损区; 第 2 副截取 1/2 管径并打一注入孔作为模具筒盖; 骨水泥装入第 3 副针筒一次性加压注入管状模具。结果 5 例均获随访, 时间 18~54 个月。术后切口均一期愈合, 无感染、积液、骨水泥毒性反应等情况发生; 肢体全部恢复日常活动功能, 均无骨水泥及髓内钉松动断裂, 骨水泥假体表面有大量骨痂生长。按 Enneking 肌肉骨骼系统肿瘤外科治疗重建术后功能评定标准: 优 3 例, 良 1 例, 可 1 例。肢体疼痛消失 4 例, 疼痛减轻 1 例。小细胞性肺癌患者死亡 1 例, 肿瘤病灶局部轻度复发 1 例。结论 骨水泥塑形模具改进了骨水泥充填效果, 塑形更好, 更坚固, 无需保留瘤壳, 肿瘤局部复发率和感染率更低, 成本低廉, 制作简便。

**关键词:** 骨水泥; 骨缺损; 骨肿瘤; 管状骨; 模具

**中图分类号:** R 738.1; R 687.3 **文献标识码:** A **文章编号:** 1008-0287(2009)03-0275-03

Self-made bone cement body mold in repair of long bone segmental defect following femoral tumor resection WANG Bin ZHU Zhong CHEN Hai-xiao LIN Lie MA Yi XU Guo-cheng ZHANG Wen-jie Sun Lina (Dept of Orthopaedics Zhejiang Taizhou Hospital Linhai Zhejiang 317000, China)

**Abstract:** Objective To investigate the effect of repair of the segmental femoral bone defect in limb salvage treatment with the self-made bone cement infusion tubiform bone moulding. Methods Self-made bone cement infusion tubiform bone moulding was used in the treatment of the large femoral bone defect in 5 patients. With 3 aseptic plastic syringes, the first remained 3/4 diameter was placed in the bone defect as main part, the second remained 1/2 diameter was used as barrel head and bored a hole, and the last one full of the bone cement was made as pressed moulding. Results 5 cases were followed up for 18~54 months. All patients got primary healing. No infection or cement toxic reaction was found. The limb functions recovered for daily routines. There was no loosening or breakage of internal fixation. The function was evaluated by Enneking System, 3 cases were excellent, 1 good and 1 fair. The pain were disappeared in 4 cases, and was eased in 1 case. 1 case died due to the small cell lung cancer, 1 case underwent amputation due to local recurrence. Conclusions Bone cement infusion tubiform moulding can make cement placement much more effectively and steadily with lower recurrence and infection rate which can be safely used for repair of bone defect.

**Key words:** bone cement; bone defect; bone neoplasms; tubular bones; mould

骨肿瘤行瘤段切除后遗留大段骨缺损, 临床上修复方法很多。2004 年 6 月~2009 年 1 月, 我院采用自制骨水泥注入式管状骨塑形模具修复股骨大段骨缺损 5 例, 获得良好疗效。

## 1 材料与方法

### 1.1 模具制作 无菌普通塑料注射器 3 副。第 1

副针筒: 截取带刻度的针筒体部, 去除针筒头部及尾部, 在针筒体部开槽, 剪除 1/4 管径, 作为管状模具主体。第 2 副针筒体部截取 1/2 管径作为管状模具筒盖, 与第 1 副针筒的重叠部分可防止骨水泥漏出, 在筒盖中央打孔作为骨水泥的注入孔, 可插入注入器头部。第 3 副针筒作为骨水泥注入器。见图 1~3。适用范围:  $> 8\text{ cm}$  瘤段缺损可应用 2 副模具相接延长组合使用。股骨选择  $50\text{ ml}$  针筒, 肱骨选择  $30\text{ ml}$  针筒, 尺桡骨选择  $10\text{ ml}$  针筒。

**1.2 病例资料** 本组 5 例, 男 4 例, 女 1 例, 年龄 42~75 岁。股骨中上段 3 例, 中下段 2 例。肿瘤病理类型分别为非霍奇金淋巴瘤 (弥漫大 B 细胞性)、小

作者单位: 浙江省台州医院骨科, 浙江 临海 317000

作者简介: 王 斌, 男, 硕士生, 主治医师, 主要从事骨科修复重建研究;

陈海啸, 男, 教授, 主任医师, 院长, 硕士生导师, 通讯作者, 主要从事骨科、医院管理研究。

细胞性肺癌、成骨肉瘤、尤文瘤、骨巨细胞瘤。病理性骨折 2 例。

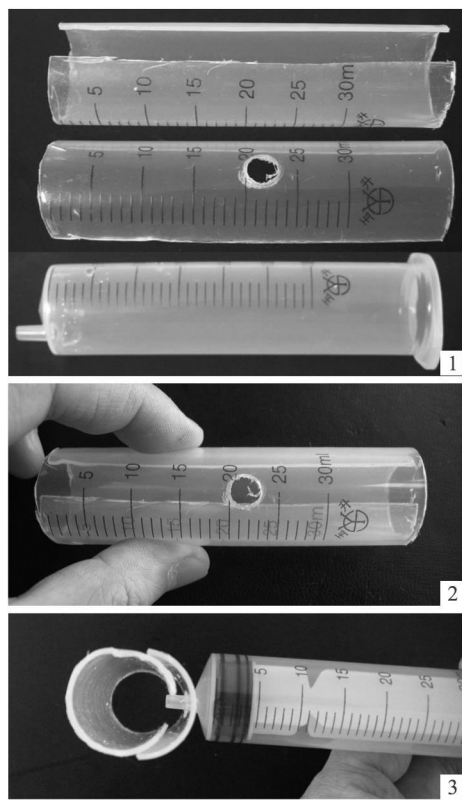


图 1 无菌普通塑料注射器, 上中下依次为第 1、2、3 副模具正面观 图 2 模具侧面观 图 3 模具侧面观

### 1.3 手术方法

**1.3.1 截骨清除病灶** 在肿瘤切除区即缺损区底部铺上皮肤保护膜使用后未丢弃的衬纸, 光滑面朝操作区, 以减少肿瘤组织和骨水泥污染周围组织, 同时有利于清除黏附于纸上的骨水泥。利用透明模具的针筒刻度测得完整切除瘤段长度, 距肿瘤边界 5 cm 以上用线锯完整切除瘤骨及周围被侵犯的软组织。

**1.3.2 髓内钉固定** 髓内钉插入两断端髓腔内, 依据透明模具上的刻度牵引恢复股骨长度, 控制正常旋转角度后锁定髓内钉。

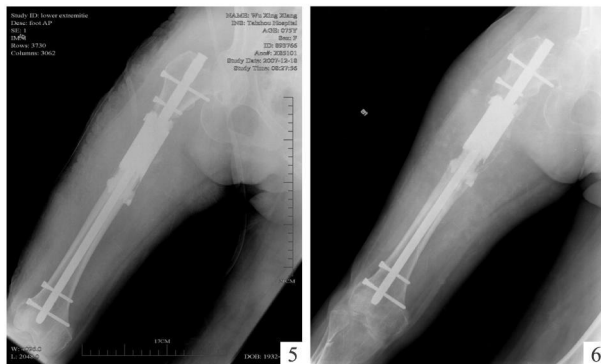**1.3.3 模具应用** 将模具主体套入并包绕缺损区股骨, 两端与股骨远近段有 2 cm 左右重叠, 盖上筒盖即组合形成一个重叠的较密闭的管状骨模具。调配好骨水泥至拉丝状后逐渐加压注入模具中, 待骨水泥硬化冷却后去除筒盖, 剥下模具主体。术中透过模具管壁可看到骨水泥充填至髓内钉与股骨的髓腔间隙中、中间缺损区、远近段部分股骨正常骨皮质表面呈 H 形全方位均匀地包裹髓内钉, 形成坚固的管状“钢筋混凝土”结构。

## 2 结果

术后 X 线片可见骨水泥表面光整, 充填紧密, 外形近似股骨缺损段。术后切口均一期愈合, 无感染、积液、骨水泥毒性反应等情况发生。5 例均获随访, 时间 18 ~ 54 个月。保肢术后功能按 Enneking 肌肉骨骼系统肿瘤外科治疗重建术后功能评定标准<sup>[1]</sup>, 对患肢的功能情况及有无畸形、相应部位的肌力、患者的生活能力及对手术效果的主观评价等因素进行综合评价: 优 3 例, 良 1 例, 可 1 例。肢体疼痛消失 4 例, 疼痛减轻的 1 例。1 例术后 18 个月死于小细胞性肺癌, 1 例肿瘤病灶局部轻度复发。骨水泥及髓内钉均无松动断裂, 还能见到骨水泥假体表面大量骨痂生长。见图 4 ~ 6。



图 4 骨水泥塑形术中 图 5 骨水泥塑形术后 X 线片 图 6 术后 8 个月骨水泥表面骨痂生长



## 3 讨论

**3.1 骨缺损修复方式** 保肢手术中对瘤段切除遗留的大段骨缺损有采用同种异体骨移植、瘤段灭活回植、自体骨移植、瘤壳内刮除灭活填充等多种方式, 这些传统方式各有局限性。牛晓辉等<sup>[2]</sup>报道同种异体骨移植并发症高达 47.5%, 感染发生率为 32.7%; 自体骨移植取材有限。采用骨水泥填入瘤壳内修复缺损, 取材方便, 方法简单, 容易掌握, 安全, 费用低廉, 适合基层医院开展, 肿瘤复发率较低, 为 1/28<sup>[3]</sup>。

**3.2 骨水泥填充技术要点** 骨水泥无菌性松动、断裂, 导致髓内固定失败是骨水泥保肢手术主要并发

症,骨水泥充填技术不佳是其中主要原因之一。以往常用手进行骨水泥髓腔充填及塑形,骨水泥分布不均匀,灌注时没有加压,在骨水泥中产生气泡、混入杂质和分层现象,使骨水泥易松动断裂<sup>[4]</sup>。

**3.3 本塑形模具优点** ① 模具的制作材料(无菌注射器)来源方便,不增加感染风险,成本极低,制作简单。② 筒体与筒盖的分体式设计有助于套入股骨缺损区且能适应不同直径。③ 带刻度的透明模具壁便于测量待截除瘤段的长度并使其在髓内固定时恢复长度,为恢复正常管状骨长度提供量化参考,同时可以直观地观察骨水泥充填时的情况。④ 充分利用近似的第2代骨水泥充填技术将骨水泥一次加压充填硬化塑形成接近于管状骨外形并紧密无缝包裹髓内钉,使之形成牢固的“钢筋混凝土”结构。⑤ 无需髓腔内用手填骨水泥及髓腔塞,无需保

留瘤壳更适用于病理性骨折病例,肿瘤切除更彻底,复发率更低。

此自制的骨水泥塑形模具改进了骨水泥保肢技术,临床应用取得满意疗效,值得推广。

### 参考文献:

- [1] Enneking W, F Dunham W, Gebhardt M, C et al. A system for the functional evaluation of reconstructive procedures after surgical treatment of tumors of the musculoskeletal system [J]. Clin Orthop Relat Res 1993 (286): 241-246.
- [2] 牛晓辉,徐万鹏. 异体骨移植治疗骨肿瘤[J]. 中华骨科杂志, 1997, 17(2): 87-91.
- [3] 陶杰,曹云. 骨巨细胞瘤的局部复发与治疗[J]. 中国矫形外科杂志, 2000, 7(8): 733-735.
- [4] 肖勇,刘业,石强. 瘤段切除骨水泥填充治疗四肢骨肿瘤[J]. 临床骨科杂志, 2002, 5(3): 234.

(接收日期: 2009-03-22)

· 方法与应用 ·

## 三叶草钢板在肱骨近端骨折中的应用

Surgical treatment of proximal humeral fracture with cloverleaf plate

史井超, 黄常福

SHI Jing-chao HUANG Chang-fu

关键词: 肱骨近端骨折; 三叶草钢板; 骨折固定术, 内

Key words: proximal humeral fracture; cloverleaf plate; fracture fixation, internal

中图分类号: R 683. 41; R 687. 32 文献标识码: B 文章编号: 1008-0287(2009)03-0277-02

2003年5月~2007年5月,我科使用三叶草钢板治疗肱骨近端骨折32例,取得满意疗效。

### 1 材料与方法

**1.1 病例资料** 本组32例,男14例,女18例,年龄32~70岁。左侧13例,右侧19例。按Neer分类标准分型:二部分骨折9例,三部分骨折21例,四部分骨折2例。均为移位不稳定性骨折伴肩袖及关节囊撕裂10例。

**1.2 手术方法** 臂丛麻醉后,取肩关节前内侧切口,沿胸大肌与三角肌间沟进入。以肱二头肌长头腱及结节间沟为标

志,牵引肱骨远端进行骨折复位。视骨折部位、骨缺损的程度,填充适量的自体骨或异体骨。克氏针临时固定后采用三叶草钢板放肱二头肌长头腱的外侧螺钉固定,注意螺钉不要穿出肱骨头关节面。

见图1。

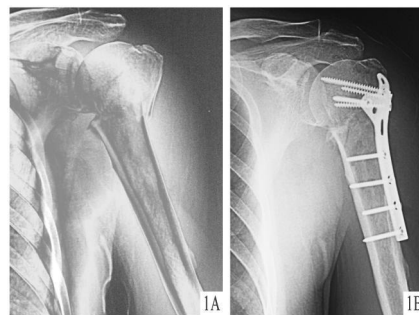

图1 肱骨近端三部分骨折 A术前; B三叶草钢板固定术后

关节活动,1周后练习肩关节前屈后伸,轻度屈肘活动,2周后开始作肩关节主动摆动锻炼,并逐渐加强。

### 2 结果

32例均获随访,时间6~12个月。按照Neer百分制评分标准进行评定:疼痛35分,功能30分,活动度25分,解剖结构的重建10分。总分>89分为优,80~89分为满意,70~79分为不满意,<70分为失败。本组优16例,满意14例,不满意1例,失败1例(系四部分骨折者,术后发生肱骨头坏死)。无骨不连及螺钉穿出肱骨头关节面发生。

### 3 讨论

**3.1 正确的软组织处理** 常规采用肩关节前内侧切口,妥善保护头静脉,尽可能不要切断三角肌肩峰部,以免损伤腋

作者单位: 象山县中医院骨科, 浙江 象山

315700

作者简介: 史井超,男,副主任医师,主要从事骨折、创伤、关节研究。

**1.3 术后处理** 术后采用颈腕带悬吊。2~3 d疼痛消失后即开始鼓励患肘、腕